

Rappels d'anatomie et de physiologie cutanée

A. Nosbaum

MO-A

La peau se subdivise en 4 régions superposées, de la superficie à la profondeur :

- L'épiderme,
- La jonction dermo-épidermique,
- Le derme,
- L'hypoderme.

ÉPIDERME

C'est un épithélium de revêtement malpighien kératinisé non vascularisé, composé de 4 types cellulaires (fig. 1).

1. Les kératinocytes

- Ils sont stratifiés en 4 couches. La différence entre ces couches se fait selon leur morphologie en microscopie optique, correspondant au niveau de différenciation.
- De la profondeur à la superficie :
 - Couche basale,
 - Couche spinieuse,
 - Couche granuleuse,
 - Couche cornée.
- Renouvellement en trois semaines :

- Mitoses au niveau de la couche basale,
- Maturation avec production de kératine,
- Puis élimination par desquamation sous forme de squames cornées.
- Trois grandes fonctions kératinocytaires :
 - Cohésion de l'épiderme par des systèmes de jonction :
 - Les hémidesmosomes attachent les kératinocytes basaux au derme,
 - Les desmosomes attachent les kératinocytes entre eux.
 - Barrière entre les milieux intérieurs et extérieurs,
 - Protection contre les radiations lumineuses par les mélanosomes phagocytés par les kératinocytes.

2. Les mélanocytes

- Cellules pigmentaires situées dans la couche basale, dérivant des crêtes neurales.
- Ils ont une fonction de synthèse des mélanines dans les mélanosomes (organites

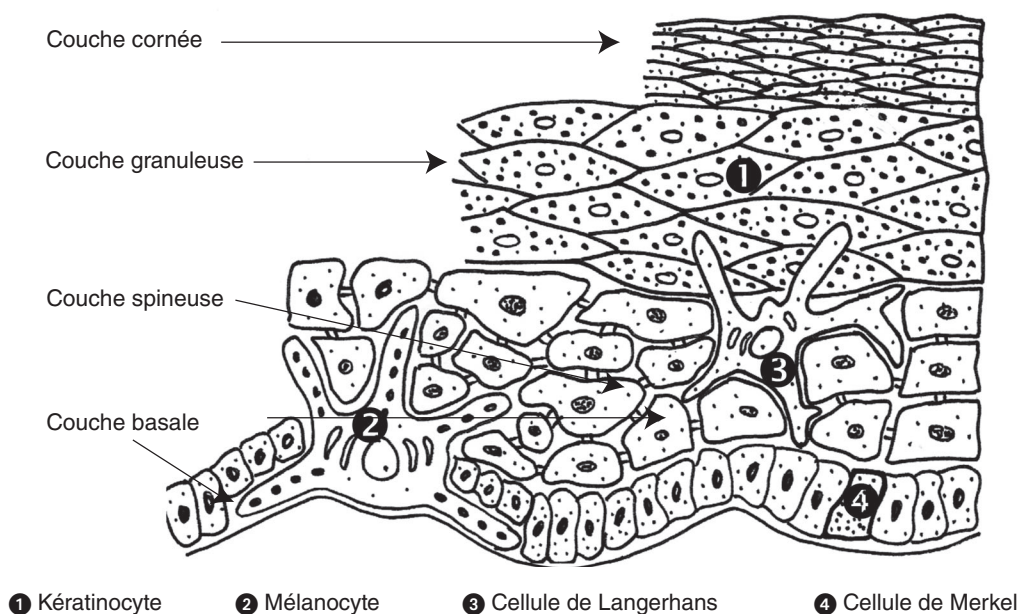


Fig. 1 : Coupe schématique de l'épiderme

spécialisés) qui sont ensuite phagocytés par les kératinocytes.

- Deux types de mélanines :
 - Phæomélanines (pigments jaunes-rouges, peu photoprotecteurs),
 - Et eumélanines (pigments brunes-noires, photoprotecteurs, augmentés par le bronzage).
- Les différents phototypes cutanés dépendent de la répartition entre eumélanines et phæomélanines (voir encadré).

3. Les cellules de Langerhans

- Cellules immunitaires cutanées, présentatrices d'antigènes.
- Leur morphologie dendritique et la présence pathognomonique en microscopie électronique, de granules de Birbeck (en raquettes) dans leur cytoplasme permettent leur identification.
- Elles capturent les antigènes de l'épiderme, puis migrent à travers le système lymphatique :
 - Pour présenter l'antigène aux lymphocytes T naïfs,
 - Dans les ganglions drainant du territoire cutané correspondant.

4. Les cellules de Merkel

- Cellules neuro-épithéliales, abondantes au niveau des lèvres, des paumes et des pulpes.
- Fonction de mécanorécepteurs impliqués dans la perception sensorielle.

JONCTION DERMO-ÉPIDERMIQUE

- Elle sépare l'épiderme du tissu conjonctif dermique.
- Elle est composée de 4 régions de l'épiderme au derme (fig. 2) :
 - Membrane basale kératinocytaire et hémidesmosomes,
 - *Lamina lucida* traversée par des filaments d'ancrage,
 - *Lamina densa* constituée de collagène,
 - Zone fibrillaire faite de fibres d'ancrage dermiques.
- Elle renforce l'adhérence de l'épiderme au derme.
- Et a un rôle de filtration et d'échange nutritif.

LES SIX PHOTOTYPES CUTANÉS

- **Type I : sujets roux**
Brûle toujours et ne bronze jamais.
- **Type II : sujets blonds**
Brûle facilement et bronze peu.
- **Type III : sujets châtain**
Brûle peu et bronze progressivement.
- **Type IV : sujets bruns**
Brûle peu et bronze bien.
- **Type V : sujets méditerranéens**
Brûle rarement et bronze intensément.
- **Type VI : sujets noirs**
Ne brûle jamais et bronze intensément.

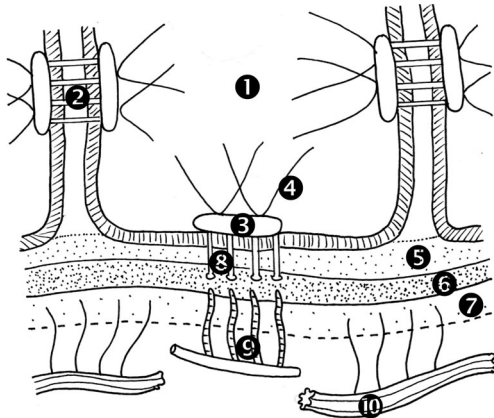
DERME

- Tissu conjonctif richement vascularisé et innervé, constitué de collagène et de fibres élastiques enrobés dans une substance fondamentale amorphe.
- Présence de cellules dermiques :
 - Fibroblastes : sécrétion de la substance fondamentale,
 - Cellules immunitaires : macrophages, lymphocytes et mastocytes.
- Comporte deux régions distinctes :
 - Derme papillaire : superficiel, en anses entre les crêtes épidermiques, riche en fibres élastiques et en terminaisons nerveuses,
 - Derme réticulaire : profond, tissu conjonctif dense avec épaisses fibres de collagène en faisceau et fibres élastiques entrecroisées.
- Rôle de soutien : tissu compressible, extensible et élastique.

HYPODERME

- Tissu graisseux situé sous le derme.
- Constitué d'adipocytes groupés en lobules séparés par des travées conjonctivo-élastiques (septa interlobulaires).
- Contient les glandes sudoripares et la racine des follicules pileux.
- Passage des vaisseaux et des nerfs destinés au derme dans les septa interlobulaires.
- Plusieurs rôles :
 - Métabolique : graisses de réserve,
 - Protection mécanique,

- Thermorégulation,
- Modelage de la silhouette en fonction de l'âge, du sexe et de l'état nutritionnel.



- | | |
|--------------------------|----------------------|
| ① Kératinocyte | ⑥ lamina densa |
| ② Desmosome | ⑦ Zone fibrillaire |
| ③ Hémidesmosome | ⑧ Filament d'ancrage |
| ④ Filament intermédiaire | ⑨ Fibre d'ancrage |
| ⑤ lamina lucida | ⑩ Fibre élastique |

Fig. 2: Coupe schématique de la jonction dermo-épidermique

ANNEXES ÉPIDERMIQUES

Les annexes regroupent les glandes sudorales et sébacées (fig. 3) ainsi que les phanères (poils et ongles).

1. Les glandes sudorales eccrines

- Elles sécrètent la sueur.
- Ce sont des glandes exocrines tubuleuses s'ouvrant à la surface cutanée par un pore sudoral.
- Rôles de la sudation :
 - Thermorégulation (thermolyse),
 - Adhérence des mains et des pieds,
 - Hydratation de la couche cornée,
 - Sudation émotionnelle (front, aisselles, régions palmo-plantaires).

2. Les glandes sudorales apocrines

- Sécrétion apocrine d'un produit visqueux, épais et laiteux au rôle physiologique mal connu : Sécrétion apocrine = par décapitation du pôle apical des cellules sécrétrices.
- Situées dans certaines régions : Régions axillaires, anogénitopérinéale, périombilicale, aréoles mammaires...
- Structure tubuleuse déversant son contenu dans l'entonnoir folliculaire.

LA SUEUR

- Sécrétion aqueuse, salée et incolore.
- Composition :
 - 99 % d'eau,
 - Électrolytes,
 - Urée,
 - Acide lactique, acide pyruvique et ammoniac.

3. Les glandes sébacées

- Sécrétion du sébum.
- Structure en grappe annexée aux follicules pileux, formant l'appareil pilo-sébacé.
- Présentes sur tout le corps, sauf sur les paumes et les plantes.
- Taille de la glande inversement proportionnelle à celle du poil qui lui est associé.
- Rôle du sébum :
 - Cohésion de la couche cornée,
 - Maintien de l'hydratation de l'épiderme,
 - Photoprotection externe,
 - Activité bactéricide et antifongique,
 - Protection de la peau in utero (par la sécrétion du *vernix caseosa*).

LE SÉBUM

- Mélange huileux composé de cellules sébacées matures éclatées.
- Composition lipidique :
 - 60 % triglycérides,
 - 25 % cires,
 - 15 % squalène.
- Synthèse du film hydrolipidique de surface
 - Par hydrolyse des triglycérides en cholestérol,
 - Effectuée par *Propionibacterium acnes*, colonisant naturellement l'épiderme.

4. Les poils

- Situés sur l'ensemble du corps, sauf sur les paumes et les plantes.
- Structure en gaine cylindrique comprenant :
 - Le follicule pileux,
 - La tige pileuse :
 - Partie émergente du poil,

- Constituée de kératine,
- Sortie de la tige pileire au niveau de l'infundibulum.

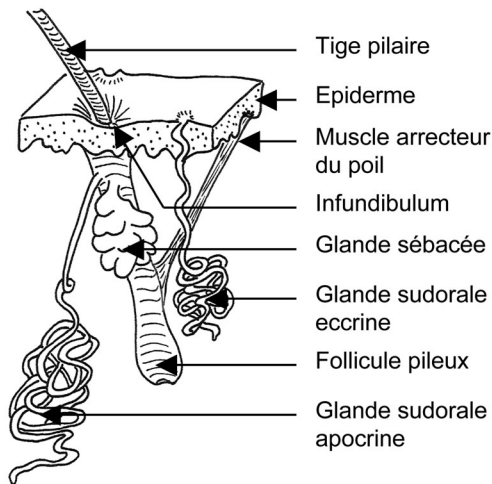


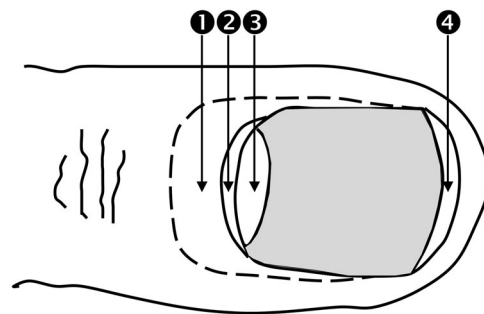
Fig. 3: Les annexes épidermiques

- Le cycle pileire en 3 phases :
 - Phase anagène de croissance :
 - 85 % des cheveux, dure 3-5 ans.
 - Phase catagène d'involution :
 - Dure 3 semaines.
 - Phase de repos dite télogène :
 - 10 % des cheveux, dure 2-6 mois.
- Pas de synchronisation des phases entre les follicules :
 - Chute physiologique permanente de 30 à 100 cheveux par jour.
- Rôle de la pilosité :
 - Protection contre le froid: horripilation des poils par les muscles arrecteurs du poil,
 - Intervient dans le sens tactile.

5. Les ongles

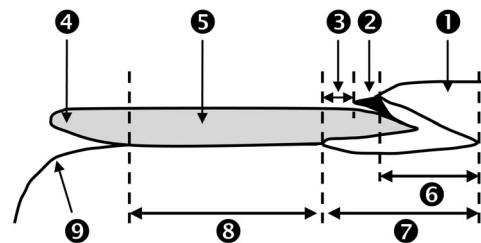
- Annexe kératinisée très spécialisée :
 - **Tablette** cornée de 0,5 mm d'épaisseur.
- Structure unguéale (fig. 4A et 4B) :
 - Corps de l'ongle ou **limbe** : partie visible de l'ongle reposant sur le lit de l'ongle,
 - Racine : partie proximale cachée sous un repli cutané,

- **Lunule** : partie blanchâtre du limbe,
 - Bien développée au niveau des pouces.
- **Cuticule** : extrémité libre très kératinisée du bourrelet unguéal,
- **Matrice** : épithélium de la racine et de la lunule :
 - Permet la croissance de l'ongle par prolifération et différenciation.
- **Hyponychium** : région située sous le bord libre de l'ongle.
- Rôle des ongles :
 - Protection des extrémités digitales,
 - Plan fixe de contre-pression permettant la sensibilité pulpaire tactile,
 - Rôle agressif ou esthétique.



Corps de l'ongle ou limbe = 2+3+4

Fig. 4A : Vue supérieure d'un ongle



- | | |
|--------------------------|------------------|
| 1 Bourrelet unguéal | 6 Racine |
| 2 Cuticule ou éponychium | 7 Matrice |
| 3 Lunule | 8 Lit de l'ongle |
| 4 Bord libre | 9 Cuticule |
| 5 Tablette unguéale | |

Fig. 4B : Coupe longitudinale d'un ongle

LA KÉRATINE

- Protéine fibreuse insoluble :
 - Structure α -hélicoïdale.
- Riche en acides aminés à base de soufre formant des ponts disulfures entre les différentes molécules de kératine :
 - Permet la cohésion, la rigidité et l'imperméabilité de la peau et des phanères.
- Deux types de kératine chez l'homme :
 - Les cytokératines, formant les filaments intermédiaires des épithéliums,
 - Les exokératines, formant les poils et les cheveux.

L'ESSENTIEL

- **La peau ou tégument, forme le revêtement continu externe du corps.**
- **Organe le plus volumineux de l'organisme.**
- **Surface moyenne : 1,8 m².**
- **Cinq grandes fonctions :**
 - **Protection :**
 - **Contre les UV, agressions mécaniques, chimiques et thermiques.**
 - **Contre la déshydratation (imperméabilité cutanée).**
 - **Défense immunitaire :**
 - **Contre l'invasion des micro-organismes.**
 - **Thermorégulation :**
 - **Déperdition de chaleur par l'évaporation de la sueur.**
 - **Protection contre le froid.**
 - **Sensibilité :**
 - **Toucher, pression, douleur, température.**
 - **Fonctions métaboliques :**
 - **Réserves énergétiques dans l'hypoderme,**
 - **Synthèse de vitamine D,**
 - **Élimination d'eau et de sel par la sueur.**

GÉNÉRALITÉS

- Sémiologie dermatologique :
 - Description de lésions visibles ou palpables.
- Les lésions élémentaires = alphabet dermatologique :
 - Indispensable pour le diagnostic des dermatoses.

LÉSIONS ÉLÉMENTAIRES

Lésions primitives	Lésions secondaires
Conséquence directe du processus pathogène initial	Transformation par évolution chronologique d'une lésion initiale
– Macule	– Croûte
– Papule	– Squame
– Vésicule	– Lichénification
– Bulle	– Sclérose
– Pustule	– Atrophie
– Nodule	– Excoriation, érosion, Ulcération
	– Cicatrice

1. Lésions élémentaires primitives

- **Macule** : lésion plane de couleur variable :
 - Rouge :
 - Érythème : s'efface à la vitropression,
 - Purpura : ne s'efface pas à la vitropression.
 - Pigmentée,
 - Achromique.
- **Papule** : lésion surélevée de diamètre < 0,5 cm.
- **Vésicule** : lésion surélevée de diamètre < 0,5 cm contenant une sérosité claire.
- **Bulle** : vésicule de diamètre > 0,5 cm.

- **Pustule** : lésion surélevée de diamètre < 0,5 cm contenant du pus qui peut être microbien ou stérile.
- **Nodule** : lésion surélevée de diamètre > 0,5 cm

2. Lésions élémentaires secondaires

- **Croûte** : Exsudat sec qui peut avoir été séreux, purulent ou hémorragique.
- **Squame** : Pellicule ou lamelle cornée, se détachant plus ou moins facilement de la peau.
- **Lichénification** :
 - Épaississement de la peau avec accentuation du quadrillage cutané,
 - Dû au grattage chronique.
- **Sclérose** : affermissement ou induration de la peau.
- **Atrophie** :
 - Épiderme aminci, transparent et/ou dépression dans le derme,
 - Par diminution des cellules épidermiques et/ou du tissu conjonctif.
- **Excoriation** :
 - Excavation peu profonde souvent hémorragique,
 - Secondaire aux écorchures ou au grattage.
- **Érosion** :
 - Perte de substance superficielle, épidermique,
 - Guérison sans cicatrice.
- **Ulcération** :
 - Perte de substance plus profonde, atteignant le derme,
 - Surface rouge, jaunâtre (fibrine), croûteuse ou noire (nécrose),
 - Guérison le plus souvent avec cicatrice.
- **Cicatrice** :
 - Modification cutanée après réparation de la peau,

- Déclenchée par une agression physique, chimique, agent infectieux, conflit immunitaire.

PRINCIPES GÉNÉRAUX

1. Interrogatoire complet

2. Symptômes

- Prurit, douleur, sensibilité, brûlures.

3. Examen cutané

- Peau, muqueuses et phanères +++.
- Inspection :
 - Patient déshabillé,
 - Bon éclairage +++,
 - Toujours rechercher la lésion élémentaire spécifique ; le plus souvent en périphérie des lésions.
- Si besoin :
 - Dermatoscopie (loupe grossissante posée sur la lésion),
 - Lampe de Wood (lumière UV, examen dans l'obscurité).
- Palpation :
 - Sans appuyer : relief superficiel d'une lésion,
 - Entre pouce et index : œdème, infiltration cutanée.
- Vitropression :
 - Avec un verre de montre ou une lame en verre,
 - Différencie un érythème d'un purpura.
- Grattage : étudie l'adhérence des squames.
- Frottement : rechercher un signe de Nikolsky :
 - Décollement cutané provoqué par le frottement de la peau saine.
- Configuration : regroupement des lésions sous forme :
 - Linéaire,
 - Annulaire : anneau complet,
 - Arciforme : anneau incomplet,
 - Polycyclique,
 - De cocarde : aspect de cible,
 - De plaque : zone de plusieurs cm.
- Mode évolutif : par poussées, chronique, extension.
 - Zones photo-exposées,

- Zones traumatisées (phénomène de Koebner),

- Caractère symétrique...

- Numéroter, consigner, dessiner, photographier les lésions !

4. Examen clinique complet

- Recherche de signes extra-cutanés.

5. Examens complémentaires

- Prélèvements microbiologiques superficiels :
 - Bactériologiques,
 - Mycologiques,
 - Virologiques,
 - Parasitaire.
- Biopsie cutanée : Voir la question C.
- Biologie.
- Tests allergologiques.
- Tests photobiologiques : exploration de la pathologie solaire.
- Imagerie cutanée : échographie, IRM.

L'ESSENTIEL

- **L'examen du revêtement cutané comprend à l'examen :**
 - De la peau,
 - Des muqueuses,
 - Des phanères.
- **Les lésions élémentaires = alphabet dermatologique :**
 - Indispensables pour le diagnostic des dermatoses.
 - Uniformes :
 - Vésicules regroupées en bouquet = récurrence herpétique.
 - Ou associées entre elles :
 - Érythème et squames = psoriasis.
- **La peau est un organe accessible :**
 - À l'examen sémiologique,
 - À la biopsie, dès que le symptôme est peu discriminant :
 - Exemple des tumeurs.

INDICATIONS

Elle permet l'analyse de toute lésion cutanée suspecte. Les indications préférentielles sont les lésions inflammatoires ou bulleuses.

NB: les suspicions de mélanome doivent faire l'objet d'une exérèse complète et non d'une biopsie.

CONTRE INDICATIONS

- Troubles de l'hémostase.
- Allergie : anesthésiques locaux, antiseptiques.

COMPLICATIONS

- Infection du point de ponction.
- Hématome local.
- Cicatrice.

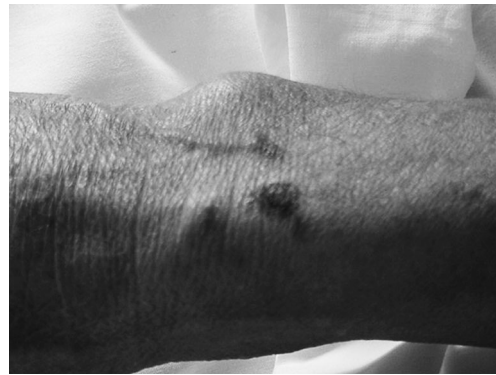LE CHARIOT

- Conditionnement du prélèvement selon l'analyse souhaitée :
 - Pot contenant du liquide de fixation (pour histologie ou immunohistochimie),
 - Tube à congélation à immerger dans de l'azote liquide (pour immunofluorescence ou recherche d'une clonalité lymphocytaire si suspicion de lymphome).
- Kit de désinfection cutanée (compresses stériles, antiseptique, sérum physiologique stérile).
- Champ stérile fenêtré.
- Xylocaïne ou xylocaïne adrénalinée 1 % injectable.
- Aiguille SC et seringue de 5 ml.
- Punch (bistouri circulaire de 2 à 6 mm de diamètre).
- Scalpel.
- Fil de suture cutané et matériel de petite chirurgie (pince sans griffe, paire de ciseaux et porte-aiguille).
- Conteneur à aiguille.

DÉROULEMENT DU GESTE

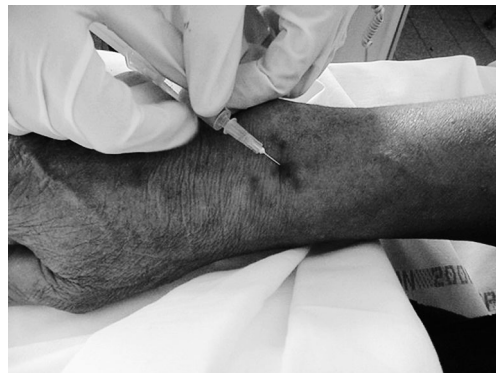1. Repères

Selon les cas on peut réaliser la biopsie au centre de la lésion ou en périphérie pour pouvoir disposer de peau saine.



2. Désinfection et installation du matériel

3. Anesthésie locale



- De la zone de biopsie à la xylocaïne.
ATTENTION :
 - Aux allergies,
 - À ne pas injecter en IV.
- Si territoire à risque de saignement : utiliser de la xylocaïne adrénalinée.
ATTENTION : jamais d'adrénaline sur les extrémités : doigts, orteils, oreilles, nez, verge.